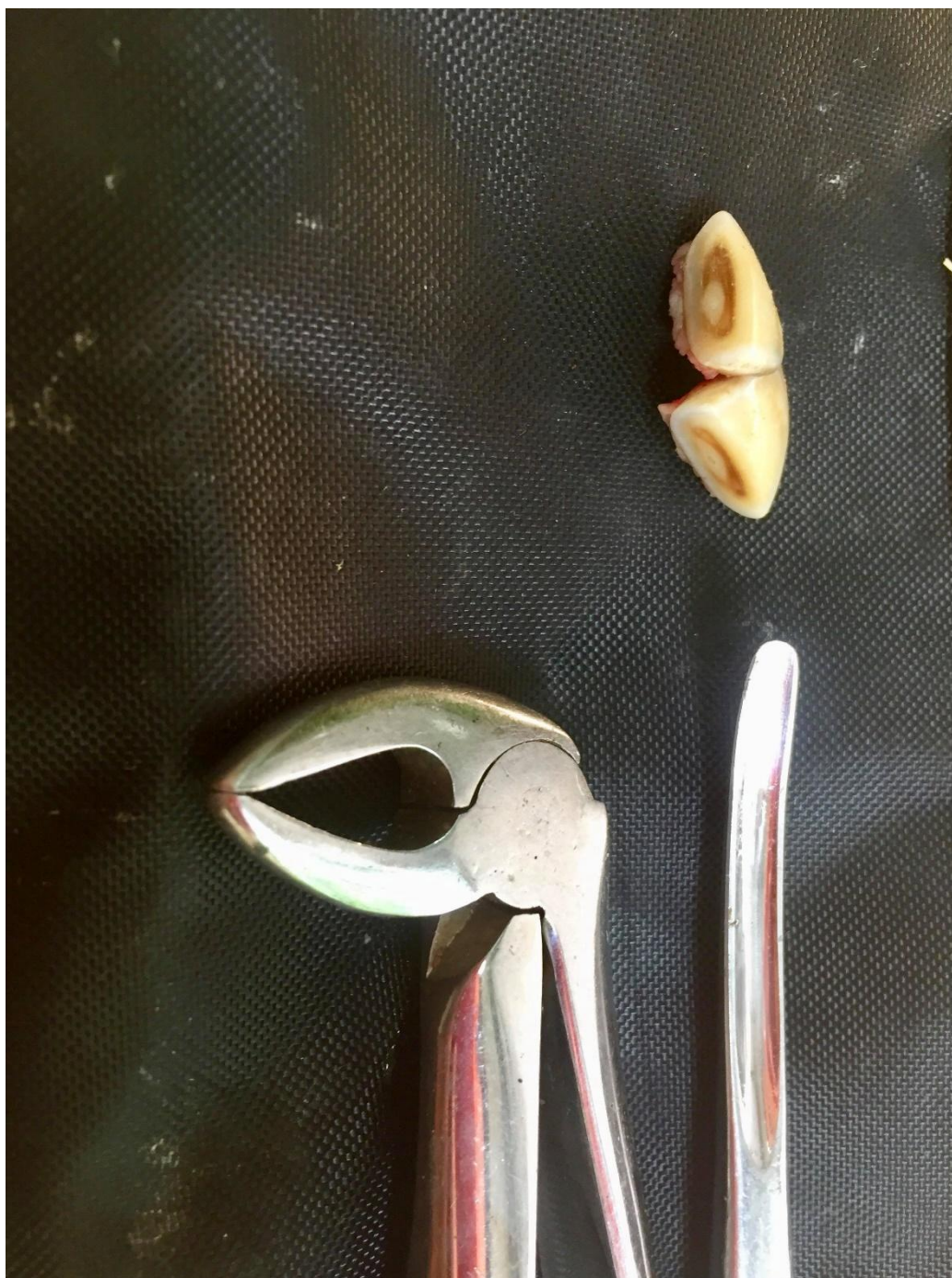

## *Fogászat képekben*



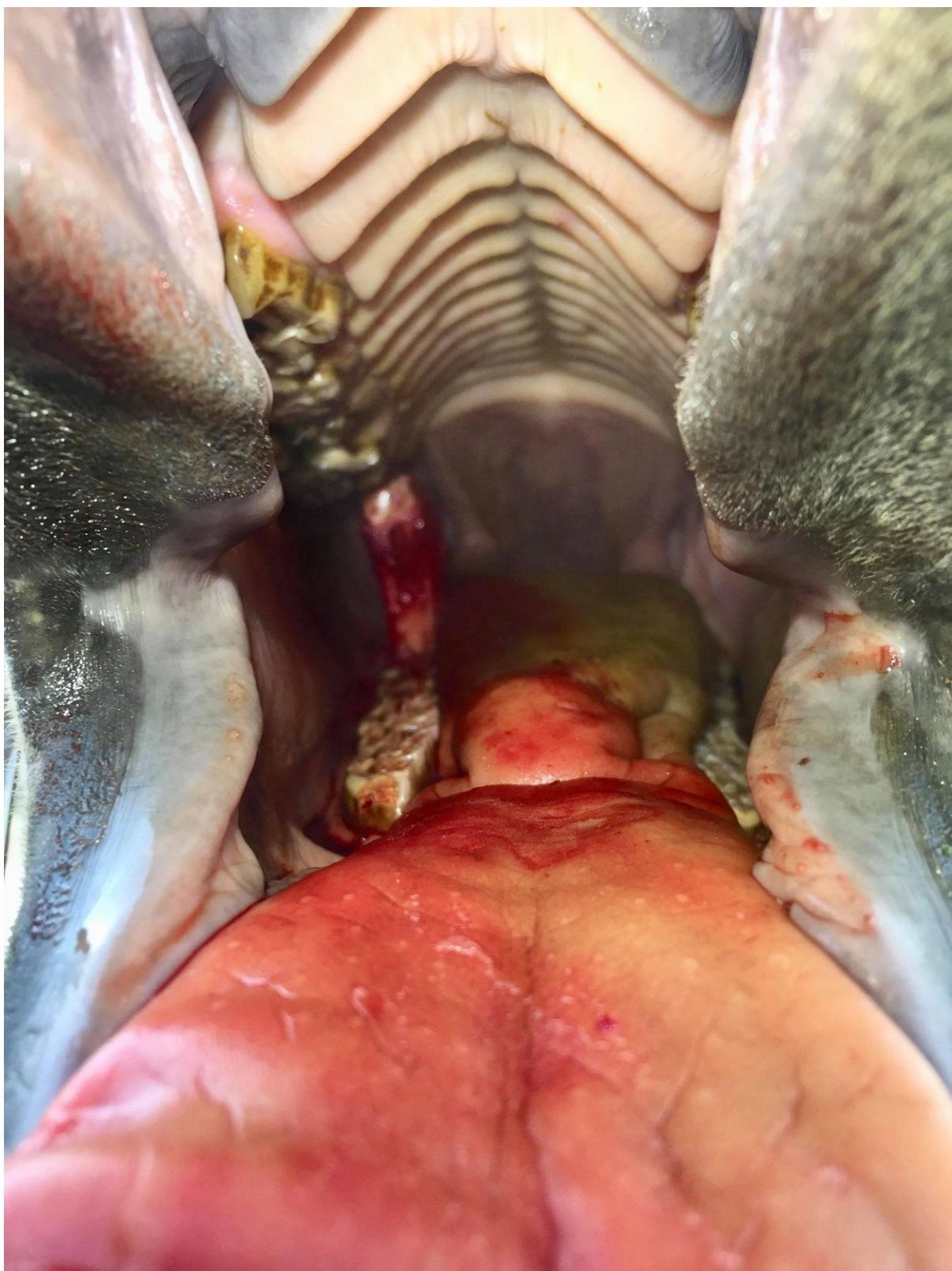
### 1. kép

Az első önálló foghúzásom. Egy angol telivér kedvetlenül és kevesebbet evett. A mandibuláris metszőfogai már mozogtak, de még nem estek ki. Érdes, éles szélei okozták a fájdalmas evést. Mivel ezek még tejfogak voltak egyszerű volt az eltávolításuk, de az ezer mérföldes utazás is egyetlen lépéssel kezdődik.



2. kép

Sába egy fiatal angol telivér, a pofája jobb oldalán nagyon fájdalmas duzzanat keletkezett. A fájdalom miatt nagyon keveset evett. A fejröntgenek után megállapítottuk, hogy az egyik őrlőfog miatt alakult ki a probléma.



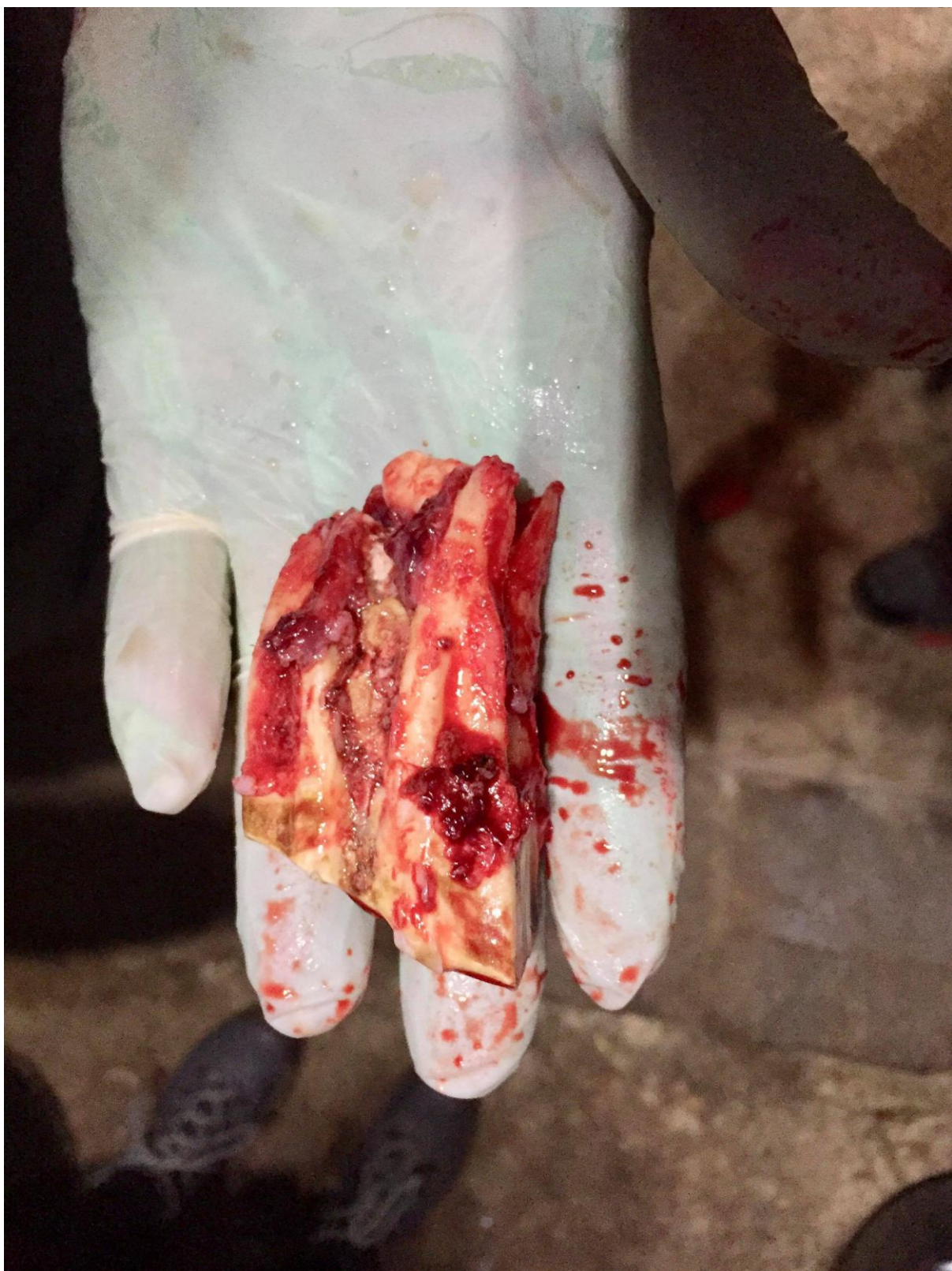3. kép

Sába foghúzásánál én is asszisztálhattam. Mivel Sába fiatal ló, ezért a foggyökere még igen hosszú. A képen a fogmederből kiemelt fogat látni még a szájüregben.



4. kép

Sába foga szájüregen kívül.




5. kép  
Összehasonlításképpen egy 22 éves ló kihúzott foga.



6. kép



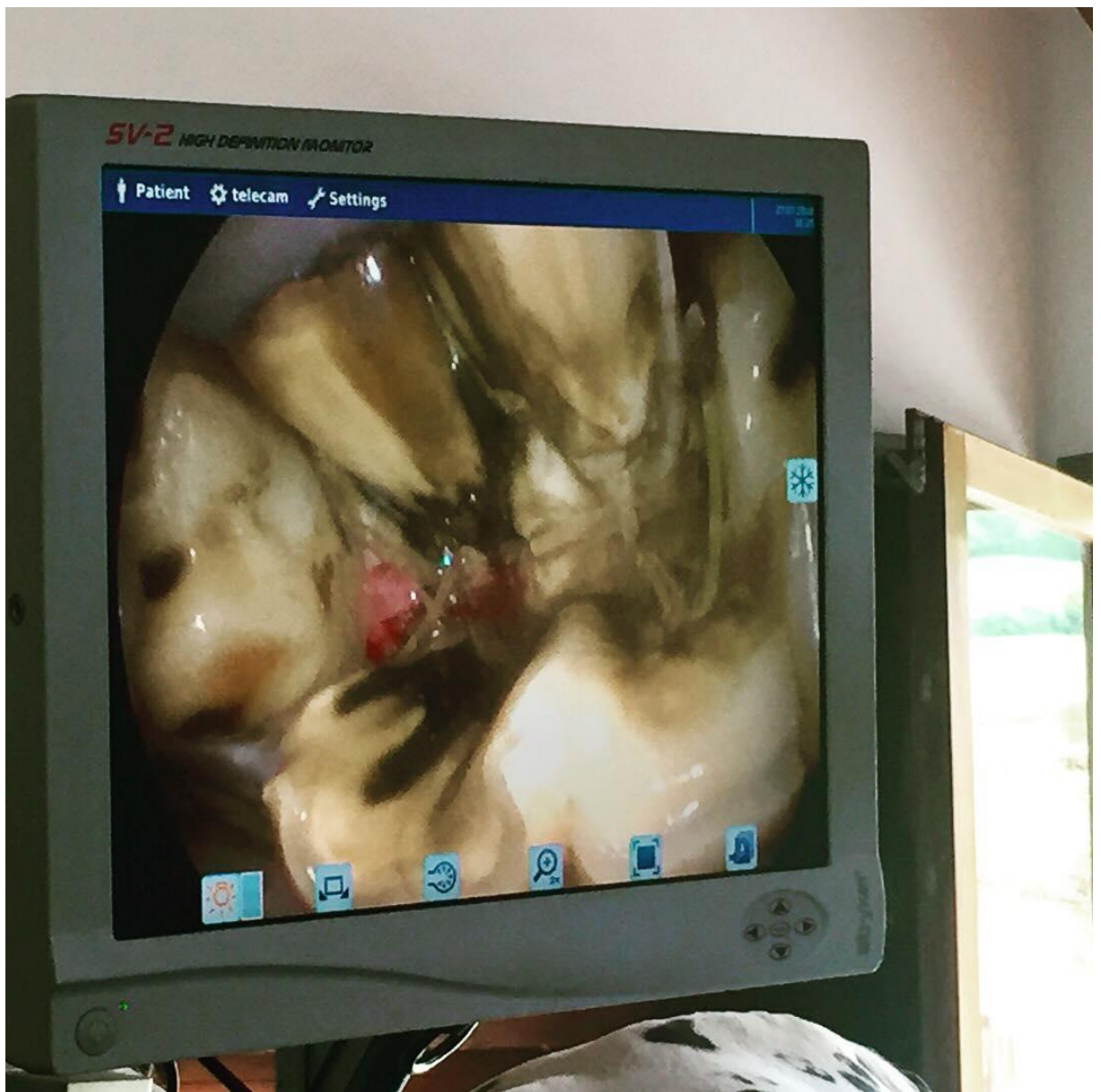
7. Kép



8. kép

Szájüregi vizsgálat, oralscope használata.





9. kép

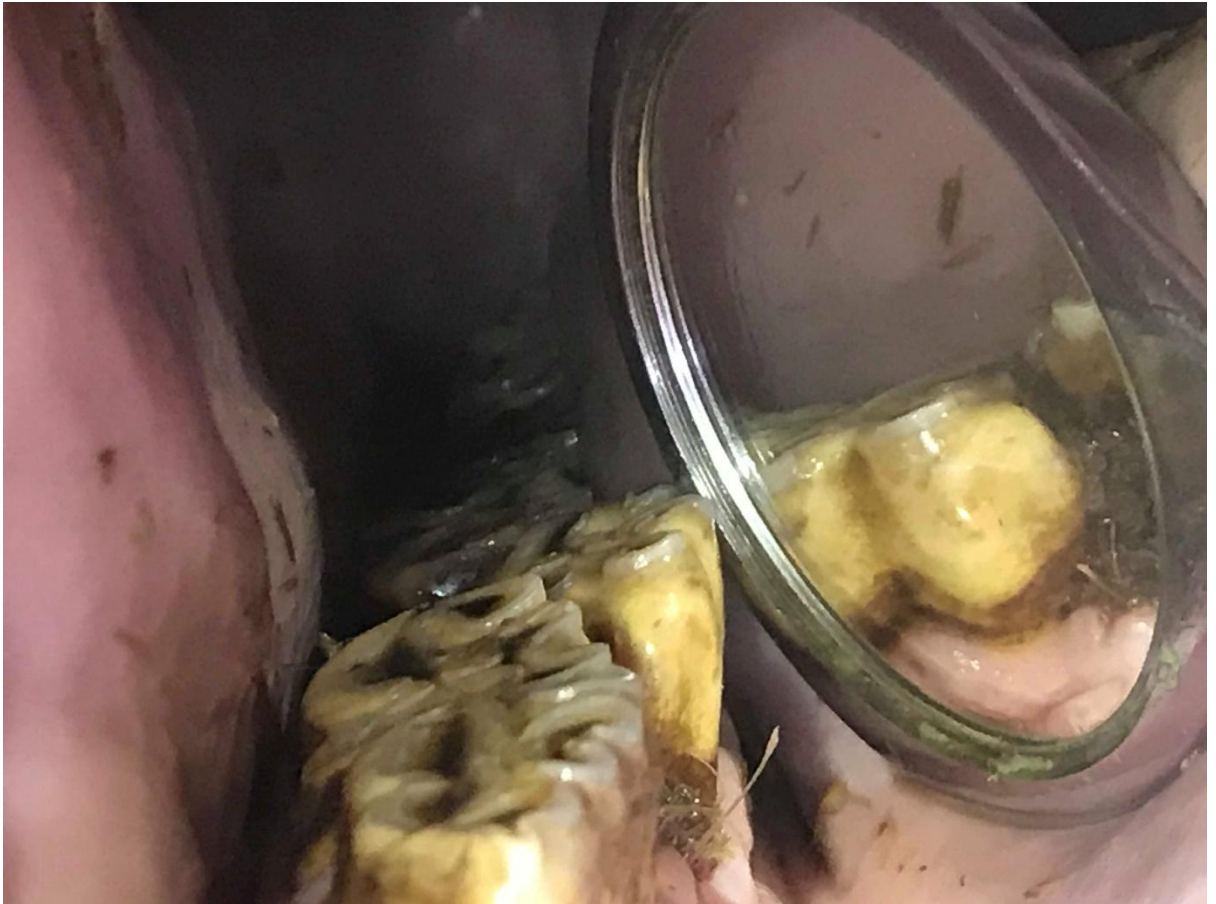A törött fog képe az oralscope segítségével. Természetesen kihúzásra került.



10. kép

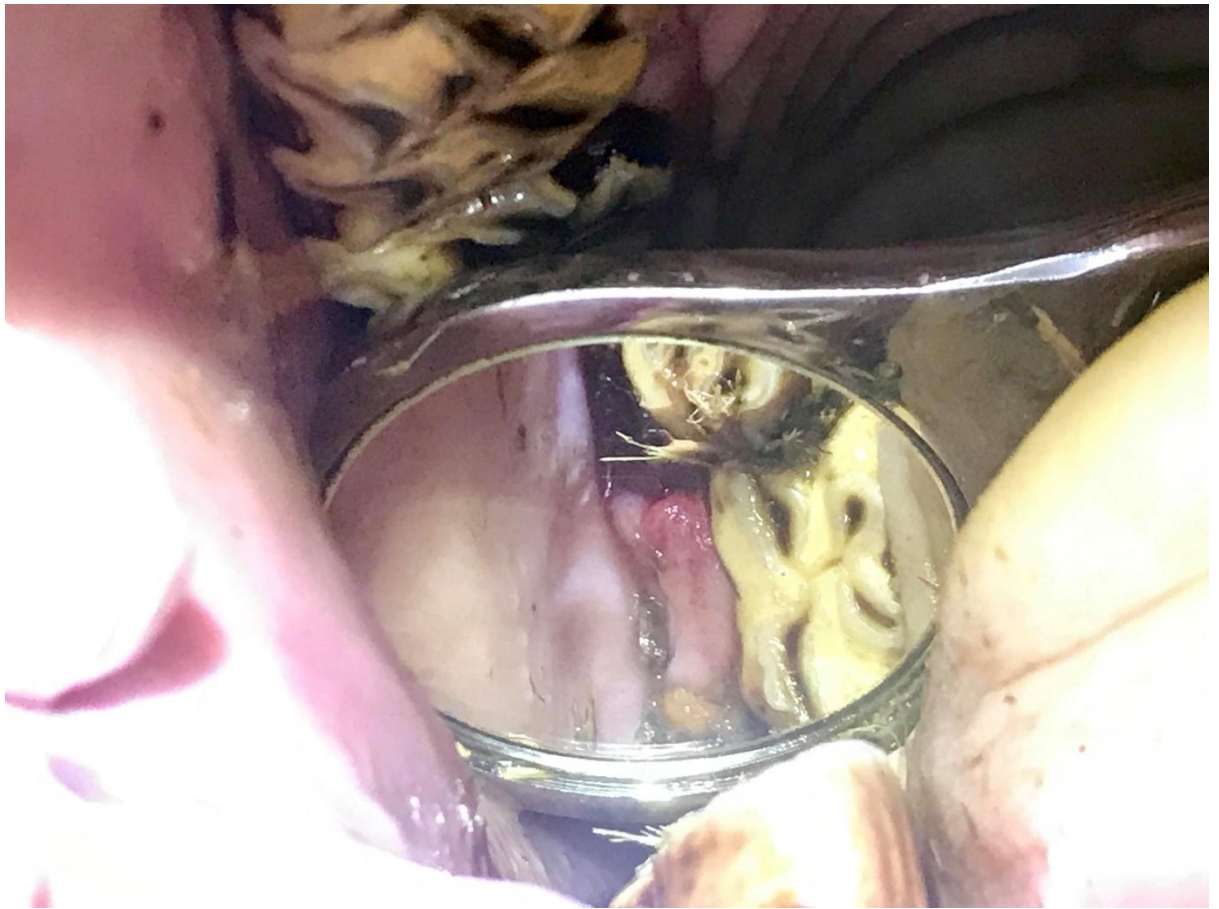Maysun, 5 éves arab telivér. A tulaj azzal keresett meg, hogy lovagolhatatlanná vált a lova. Rázza a fejét, ágaskodik. Egy ideig tudta zabra nélkül lovagolni, de már anélkül sem megy.

Egyre többet fogy és rosszul eszik, nem engedi, hogy a szájába nézzen. (Ez a kép a foghúzás előtt készült)



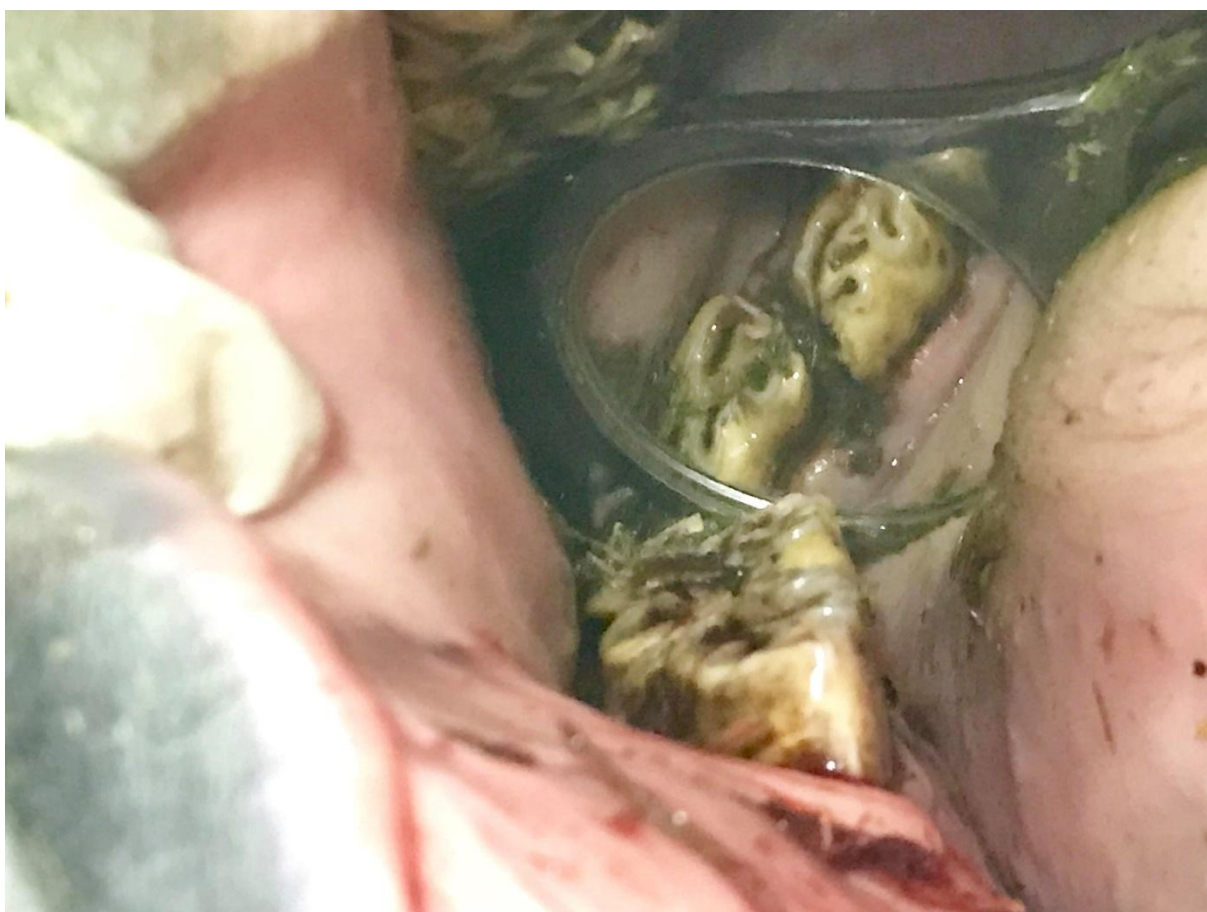
11. kép

Maysun bebódítva, szájterpesszel, szájtükörrel szájüregi vizsgálaton esett át. A 408-as fog lingualisan elmozdult. A kialakult diastemában beragadt takarmánymaradékok voltak.



12. kép

Maysun, 408-as foga.



13. kép

Maysun



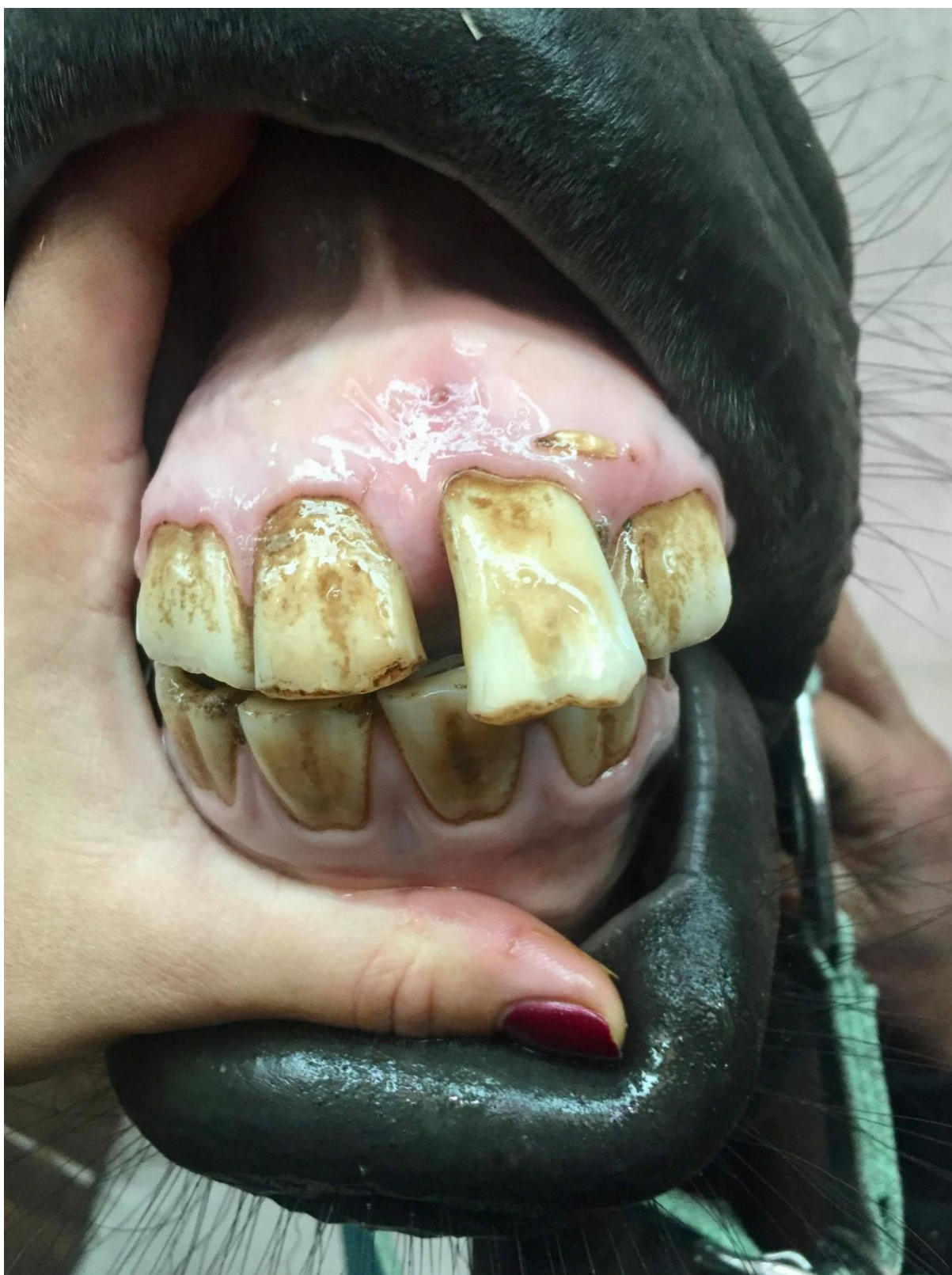14. kép

Maysun foghúzás közben.



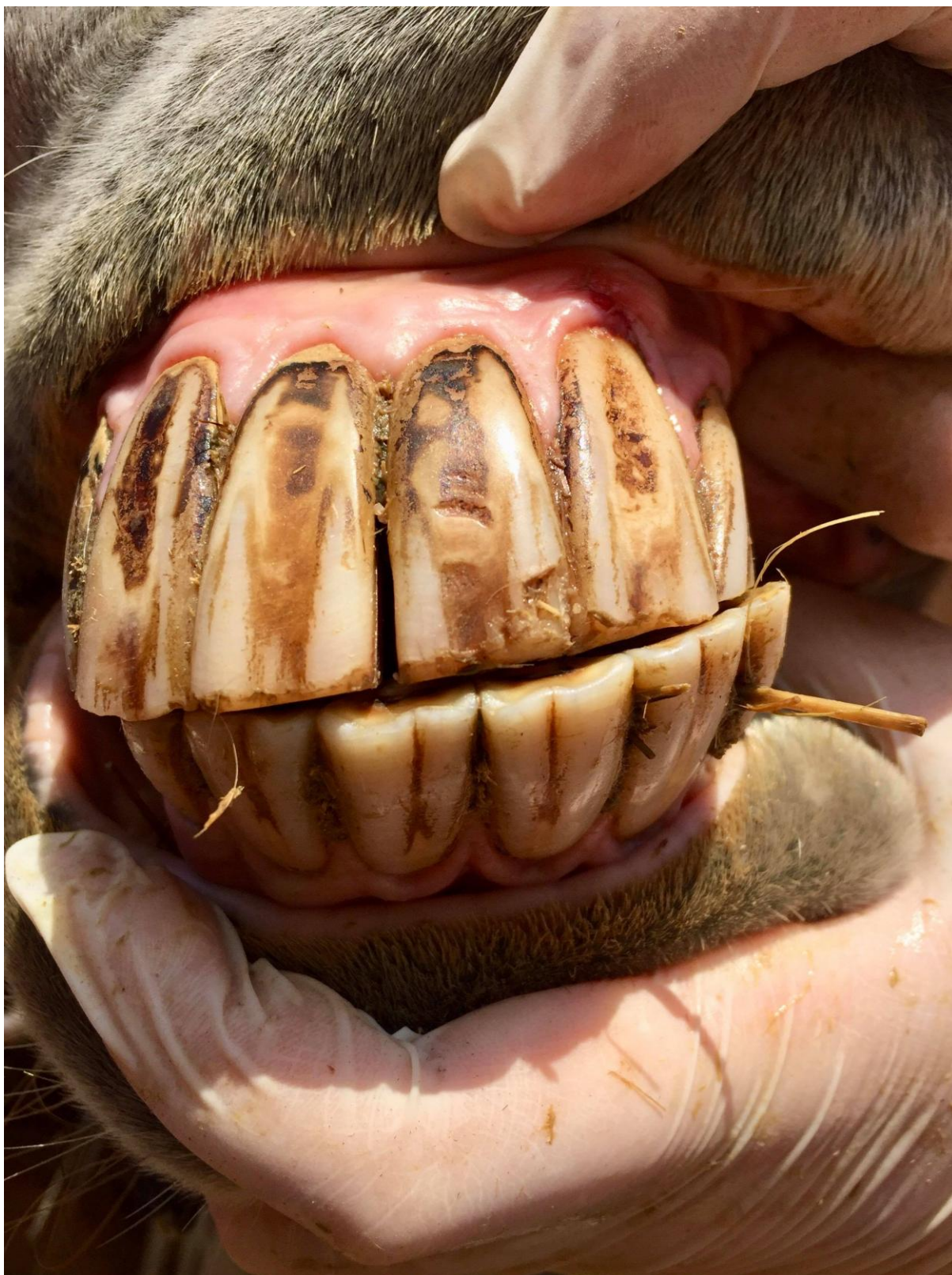15. kép

A végeredmény. Végül 2 fog lett kihúzva, mivel a röntgenek alapján mindkettő érintett volt. Maysun egyre jobban van, első kontrollja február 15-én esedékes.



16. kép  
EOTRH - Equine Odontoclastic Tooth Resorption and Hypercementosis



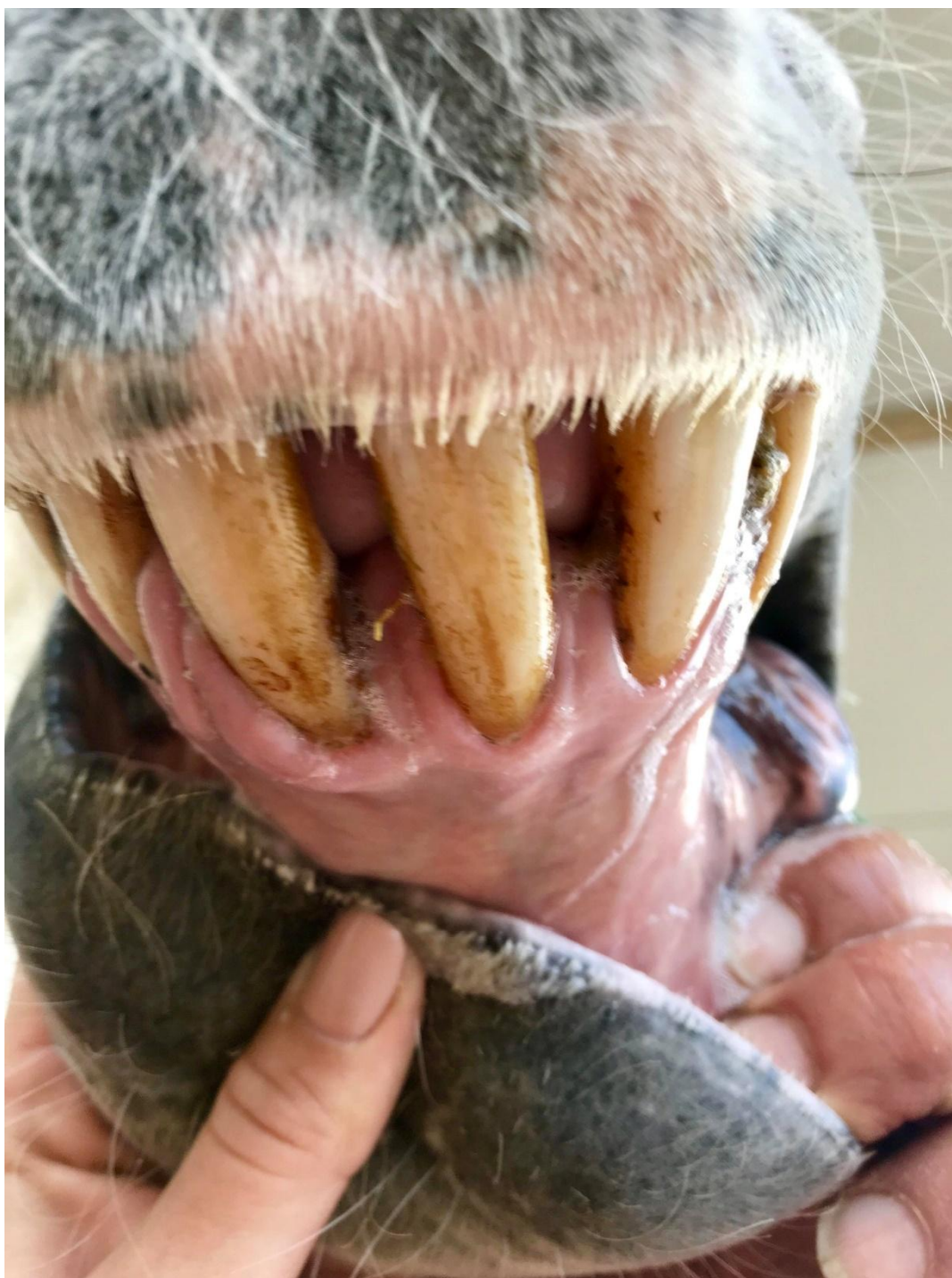

17. kép



18. kép

Bogárka, a lovam, és én fogreszelés közben.



20. kép

Ez a kép sajnos nem a legjobban sikerült, a története miatt illesztettem be a képek közé. A kép Máltán készült pár hete. Turistaként egy tengerparti lovagláson vettem részt, közben a tulajjal és egyben túravezetővel beszélgettem a loviról. Megemlítette, hogy az egyik lóva ínyével van valami probléma, de sajnos nem tudja elérni a helyi állatorvost egy ideje. Kapva kaptam az alkalmon, elmeséltem, hogy én is állatorvos vagyok és szívesen vetek rá egy pillantást, ha szeretné. Így történt, hogy Máltán is találtam egy EOTRH szindrómában szenvedő lovat.